AUS DEM ANATOMISCHEN INSTITUT DER TIERÄRZTLICHEN
FAKULTÄT DER UNIVERSITÄT MÜNCHEN
(VORSTAND: GEH. REG.-RAT PROF. DR. STOSS)

MIKROPHTHALMUS CONGENITUS BEI EINEM ZWEI TAGE ALTEN FOHLEN

INAUGURAL-DISSERTATION

ZUR ERLANGUNG DER

VETERINÄR-MEDIZINISCHEN DOKTORWÜRDE

DER

LUDWIG-MAXIMILIANS-UNIVERSITÄT

ZU MÜNCHEN

VORGELEGT VON

WALTHER BAIER
APPROB. TIERARZT

1927

VERLAGSBUCHHANDLUNG JULIUS SPRINGER IN BERLIN. 1927

Gedruckt mit Genehmigung der Fakultät

Referent: Geh. Reg.-Rat Professor Dr. A. Stoß

R. UNIV.
BIBLIOTHEEK
LEIDEN

MEINEN LIEBEN ELTERN!

Einleitung und Literatur.

Das Auge ist durch die Eigenart und Mannigfaltigkeit seiner Entwicklungsgeschichte für kongenitale Anomalien besonders disponiert und hat deshalb teratologischen Studien schon reichliches Material geliefert. Wenn nun in vorliegender Arbeit neuerdings eine kongenitale Anomalie, und zwar speziell ein Microphthalmus congenitus bei einem neugeborenen Fohlen beschrieben wird, so mag das dadurch gerechtfertigt sein, daß die Klärung der einschlägigen Fragen noch keineswegs die gewünschte Einheitlichkeit erreicht hat, wenngleich auch schon verwandte Fälle behandelt worden sind.

Die ausführlichste Arbeit über Microphthalmus congenitus beim Pferd veröffentlichte *Keil*, der zwei Fälle, ähnlich dem vorliegenden, beschrieb. Deshalb seien seine Untersuchungsergebnisse hier kurz wiedergegeben.

Bei dem ersten Falle handelt es sich um die Augen eines $1^1/_2$ Wochen alten Fohlens mit einem gut ausgeprägtem Mikrophthalmus in etwa $^2/_3$ normaler Augengröße. Am rechten Auge fehlt eine eigentliche Cornea. Statt derselben findet sich ein etwa erbsengroßes keratokonusähnliches Gebilde, das sich sowohl aus lockerem wie straffem Bindegewebe (scleralen Charakters), zwei hyalinen Knorpelplatten, Fettgewebe, Muskelfaserzügen und sklerosierten Blutgefäßen zusammensetzt. Die äußere Hülle des Keratokonus besteht aus einem mehrschichtigen Plattenepithel ohne Papillarkörper, das aber im Bereich des Scheitelpunktes fehlt. Weiterhin sollen sich daselbst auffallenderweise Tarsaldrüsen gefunden haben. Die Sclera hat die Eigenheit, daß sie den Bulbus vorn vollständig abschließt und zugleich die Basis für das aufsitzende Gebilde darstellt. Iris und Corpus ciliare sind stark deformiert und bilden auffällige Cysten. In der Chorioidea finden sich Tränendrüsen. Die Linse fehlt. Die Retina zeigt Degenerationserscheinungen der inneren und äußeren Schicht und ist pupillarwärts teilweise zu einem Faltenkonvolut aufgerollt. Die wesentlichste Veränderung stellt ein Tumor dar, der $^2/_3$ der vorderen Bulbushälfte ausmacht und straffes Bindegewebe scleraler Natur, zahlreiche Blutgefäße, mehrere Knorpelplatten und als Hauptbestandteil typische Tränendrüsen aufweist. Eigenartig ist der Plattenepithelbefund im Augeninnern. Ein Glaskörper fehlt. Am

linken Auge ist eine stark veränderte Cornea mit Ektasie vorhanden. Die Iris bildet von mehrschichtigem Plattenepithel ausgekleidete Kammern, in welchen sich Tränendrüsen vorfinden. Die Linse fehlt. Der Glaskörper ist geschwunden, die Retina teilweise vollständig degeneriert.

Weiterhin veröffentlicht *Keil* seine Untersuchungen über Mikrophthalmie bei einem 4 Tage alten Fohlen. Am rechten Auge zeigt die Cornea Epitheldefekte und die Einstülpung kurzer Epithelzapfen. Die teilweise verdickte Sclera enthält Meibomsche Drüsen. Durch eingedrungenes Tränendrüsengewebe und Cystenbildung ist auch hier Iris und Corpus ciliare stark verändert. Tränendrüsengewebe findet sich ebenfalls neben sklerosierten Gefäßen in der Chorioidea. Die Retina ist mit Conjunctivalepithel belegt, zeigt Cystenbildung und ist durch Exsudat total abgelöst. Eine Linse ist wohl vorhanden, zeigt aber Verknöcherungen. Im Opticus finden sich eine Verdickung der Duralscheide, Pigmentierung und Hervortreten der Bindegewebselemente. Am linken Auge fehlt die Cornea. An ihrer Stelle zeigen sich ausgedehnte Dermoidbildungen. Das teratoide Gewebe dringt in den Bulbusinnenraum und bildet in dem vorderen Teil des Bulbus zwei kräftige Knorpelstücke. In der vorderen Kammer findet sich Exsudat und Fragmente von degenerierter Retina. Das Irisrudiment ist mit Cornearesten verwachsen. Der Tumor im vorderen Teil des Bulbus läßt in seinem Bereich Iris und Ciliarkörper nicht zur Entwicklung kommen. Die Grundplatte des Ciliarkörpers ist mit Bindegewebe des Tumors verwachsen. Die Chorioidea zeigt Entzündungserscheinungen. Die degenerierte Retina ist durch Exsudatmassen von der Chorioidea abgedrängt, bildet Falten und ist mit dem im Bulbusraum vorhandenen Knorpel verlötet. Der Opticus ist bindegewebig entartet (Neuritis). Von einer Linse wird nichts berichtet.

Dornis beschreibt einen Mikrophthalmus beim Fohlen. Die beiden Bulbi sind haselnußgroß. Die Hornhaut ist tiefschwarz verfärbt. Glaskörper, Linse, Regenbogenhaut und Aufhängeapparat fehlen. Auf der Innenseite der Cornea befindet sich ein linsengroßes gelblichweißes Feld, das möglicherweise der Überrest der nicht entwickelten Linse sein soll. Der Sehnerv hat beim Eintritt in den Bulbus die Dicke eines Seidenfadens. Im rechten Auge sind vordere und hintere Augenkammer durch eine Membran voneinander getrennt. Die Verfolgung der Nervenbahnen wurde nicht durchgeführt. Äußerlich wurden an den Zentralorganen keine Veränderungen festgestellt.

Weitere Fälle an Haustieren behandelt *Andersen* in seiner Arbeit über kongenitale Opticusatrophie bei Kälbern, besonders hinsichtlich der Veränderungen an den Zentralorganen. Beide Sehnerven sind feste fibröse, dünne Stränge mit verdickter Duralscheide. Die Arachnoidea ist in den Sehnerven hineingewachsen und hat alle Nervenelemente vollständig verdrängt, so daß Weigertfärbung keine Markscheiden erkennen ließ. Bei einem anderen Fall fand er Fettdegeneration mit Neurogliaproliferation. Die Retina besaß eine normal entwickelte Stäbchen- und Zäpfchenschicht. Die Ganglien der Ganglienzellschicht sind vakuolisiert, Chiasma und Tractus opticus haben normales Aussehen und normale Dicke, zeigen aber mit Osmiumfärbung ausgesprochene Degeneration. Der Thalamus opticus ist namentlich in der vordersten ventralen Portion degeneriert und zeigt Neurogliaproliferation. Im Corpus geniculatum externum sind die Ganglienzellen verschiedenartig degeneriert.

Mayr teilt ganz kurz einen Fall mit, der durch seine kegelförmige Veränderung im vorderen Bereich des Bulbus, wobei dennoch eine Linse vorhanden ist, in enger Beziehung zu den von *Keil* mitgeteilten Fällen steht.

Bayer und *Jakob* berichten von binokulären Mikrophthalmen bei neugeborenen Fohlen, ohne dabei auf wesentliche Einzelheiten einzugehen. Ebenso beschreibt

Modéer kurz bei einem Fohlen erbsengroße graue Augenrudimente, bei welchen die Sehnerven nur durch stricknadeldicke Stränge dargestellt waren. An anderen nicht zum optischen Zentralapparat gehörigen Gebieten werden ebenfalls Degenerationserscheinungen beschrieben.

Keil beschreibt dann noch einen rechtsseitigen Mikrophthalmus beim Kalbe in Gefolgschaft von weiteren Untersuchungen über Kolobom und Orbitalcysten. An Stelle der Cornea befindet sich bei der Mißbildung ein undurchsichtiges Gewebe von scleraler Beschaffenheit. Mächtige Gefäße dringen durch die Sclera in den Bulbus ein, in dessen Innenraum sich Knorpelgewebe vorfand. Die Linse wie die vorderen Augenkammern fehlen.

Nach Angaben von *A. von Szily* seien durch *Sgrosso* (1895), *van Duyse* (1898), *von Hess* (1900), *Kitamura* (1906) und auch *Keil* (1907 und 1909), abgesehen von mannigfacher Bearbeitung von Kolobomen, kongenitale Mikrophthalmen beim Schwein beschrieben worden.

Den anatomischen Befund eines doppelseitigen Microphthalmus congenitus bei einem 41 Wochen alten Hund gibt *Guilini* wieder. Er findet neben acinösen Drüsen auch eine leichte Knorpeleinlagerung und bezeichnet dies als die verlagerte Hardersche Drüse.

Weiterhin befaßt sich *Hilbert* mit der genuinen Atrophie der Sehnerven beim Hund. *Fleischer* untersucht ebenfalls beim Hund 2 Augenpaare von Mikrophthalmen mit ektatischem Kolobom der Chorioidea. Die Linsen sind, wenn auch deformiert, vorhanden, die Sehnerven normal. Nach *von Szily* hat sich weiterhin *Schleich* mit Mikrophthalmen, allerdings mit Kolobombildung beim Hunde, beschäftigt.

Bei einer kongenitalen blinden Katze berichtet *Zeeman* über das zentrale und periphere optische System. Die Augen zeigen Ablösung und Aufrollung der Netzhaut sowie in ihrem Innern drüsenähnliche Gebilde. Der Sehnerv fehlt vollständig, ebenso die Pialscheibe. Eingehender sind die Veränderungen der Zentralorgane erörtert. Das Corp. gen. lat. sowie die visuelle Rinde sind deutlich verkleinert.

Beim Kaninchen schildern *Manz* und *Bach* Mikrophthalmen mit Kolobom und Scleralcysten. *Josephy* behandelt die Anophthalmie und Mikrophthalmie beim Hühnchen. Er beschreibt einen Fall mit Trennung von Retina und Pigmentepithel. Teils findet er, daß die Linsen fehlen, teils ist der Bulbus von Knorpel und Bindegewebe ausgefüllt. Die Untersuchungen des Gehirns ergeben unvollkommene Schließung des Gehirnrohres.

Beim Menschen nun haben die kongenitalen Mißbildungen des Auges seit langem schon das ausgedehnteste Interesse gefunden, in erster Linie wohl, um durch die natürlich gegebenen Degenerationserscheinungen den zentralen Verlauf der optischen Bahnen zu erkunden. So haben *Michel* u. a. Atrophieerscheinungen benutzt, um die lang umstrittene Frage der totalen oder partiellen Sehnervenkreuzung zu klären. Für die Erforschung des Sehnervenverlaufes beim Pferd auf Grund von Atrophieerscheinungen ist besonders *Dexler* zu erwähnen. Bezüglich der Bearbeitung zentraler Veränderungen bei — angeborener — Anophthalmie und Mikrophthalmie sind besonders die Arbeiten von *Anton*, *Becker*, *Brouwer*, *Darkewitsch*, *von Leonova*, *Meynert*, *Moeli*, *Monakow* und *Schirmer* anzuführen. Die zahlreichen Untersuchungen des Verlaufs der Sehnervenfasern durch operative Eingriffe sind hierbei nicht aufgezählt.

Speziell über Microphthalmus congenitus beim Menschen mit besonderer Berücksichtigung der Veränderungen am Auge sei von folgenden Arbeiten berichtet:

Anton fand in einem Fall bei seinen Untersuchungen über angeborene Erkrankungen des Zentralnervensystems keine Spur von Sehnervenfasern. Die Dicke

des Sehnerven ist durch Neurogliawucherungen von der eines normalen nicht verschieden. Die Retina erschien normal. Der vordere Vierhügel war stark abgeplattet.

Bei einem Microphthalmus congenitus unilateralis stellt *Becker* fest, daß die Linse und jegliche Andeutung ihrer Anlage fehlt. Ebenso fehlt die Pupillaröffnung samt Iris, Ciliarkörper und der vorderen Augenkammer. Die Retina, das Pigmentepithel und die Chorioidea weisen ein Kolobom auf, die Sclera ist an dieser Stelle verdünnt. Besonders hervorheben möchte ich, daß in diesem Falle demzufolge der Augeninnenraum vollständig, auch in seinen vorderen Partien, von Retina ausgekleidet ist.

Wenn *Bernheimer* auch nicht direkt in seiner Arbeit einen Mikrophthalmus behandelt, so ist doch sein Befund insofern bemerkenswert, als er eine Dermoidbildung der Cornea beschreibt. Seine Bearbeitung ist aus den zahlreichen Abhandlungen über Dermoidbildungen herauszugreifen, weil hier nicht wie in anderen Fällen dieselben der Cornea und Sclera aufsitzen, sondern jene zum Teil ersetzen. Das übrige Auge ist in dem hier aufgeführten Fall mit Ausnahme, daß sich das Pigmentblatt der Iris in seiner ganzen Ausdehnung der Pseudocornea anlegt, vollständig normal.

Braunschweig berichtet kurz über ein Microphthalmus congenitus, ohne näher auf Einzelheiten des Falles einzugehen.

Dötsch gibt nun eine genaue anatomische Untersuchung eines Falles von Microphthalmus congenitus. Im rechten Auge findet sich trotz Fehlens der vorderen Augenkammer eine Linse vor. Medial von der Linse ist eine kleine Stelle in hyalinen Knorpel umgewandelt. Die Papille fehlt, und statt des Sehnerven findet sich nur eine Art Opticusscheide. Der Glaskörperraum ist von einer strukturlosen Eiweißmasse ausgefüllt. Das linke Auge ist ebenfalls ein verkleinerter Bulbus. Die Iris ist nur durch einen Pigmentstreifen, welcher der Cornea anliegt, angedeutet. Die Linse ist rudimentär, die Sclera normal. Die Aderhaut ist fast vollständig pigmentfrei, der Ciliarkörper sehr faltig. Das Innere des Bulbus ist von homogener Eiweißmasse erfüllt. Die Hinterfläche der Linse ist von einer dicken Bindegewebslage umkleidet, in welche ein hyaliner Knorpel eingebettet ist. Abgesehen von einigen kleinen Stellen, die Hämorrhagien zeigen, ist die Netzhaut normal. Im Sehnerven zeigen sich teilweise verdickte Bindegewebssepten.

Einen weiteren Fall beim Menschen beschreibt dann *Fleischer*, der, was später noch unter dem Abschnitt über die Entstehung des Microphthalmus congenitus zu behandeln sein wird, in typischer Weise die Persistenz der fetalen Augenspalte zeigt. Es drängt sich hier ein spornartiger Fortsatz von Bindegewebe und Gefäßen in das Innere des Bulbus. Die Linse ist wesentlich verkleinert; es findet sich ein Knorpelkern vor; die Retina zeigt besonders Faltenbildungen, da aber, wo sie sich der Wand des Bulbus anlegt, vollständig normales Aussehen. Die Chorioidea, Conjunctiva und Lider sind normal; die Cornea führt teilweise Gefäße. Der Sehnerv zeigt bei Eintritt in den Bulbus normale Konfiguration.

Helmholtz gibt einen Fall wieder, in welchem die Retina fehlt und der den Sehnerven darstellende Strang keine Nervenfasern enthält. Das Augenrudiment besteht aus 2 Kammern, die von Chorioidea ausgekleidet sind. Die Hornhaut enthält elastische Fasern.

Von Leonowa beschreibt Fälle von kongenitalen Anophthalmien und Bulbusatrophien in ihren sekundären Veränderungen der primären optischen Zentren. Er stellt dabei fest, daß nur das oberflächliche Grau des vorderen Zweihügels mit dem Sehen in Beziehung steht. Er geht auf die einzelne Schicht des Occipitallappens ein und fand, daß die von ihm festgelegte 4. Schicht die zum Sehen wichtigste sei.

Manz bearbeitet das Auge der hirnlosen Mißgeburten und einen Fall von Coloboma palbebrae cong., der im Abschnitt über Entstehungsursachen näher erwähnt werden soll. Er behandelt weiterhin Fälle von kongenitalen Mikrophthalmen, wovon der eine durch seinen dermoiden Belag und durch das Fehlen von Linse, Glaskörper und Retina besonders bemerkenswert ist.

Von Monakow bearbeitet in erster Linie die zentralen Veränderungen bei Microphthalmus congenitus, die er sehr detailliert untersucht.

Die umfassendste und neueste Arbeit über kongenitale Augenmißbildungen stammt von *v. Szily*, der sich mit der Ontogenese der idiotypischen (erbbildlichen) Spaltbildungen des Auges, des Mikrophthalmus und der Orbitalcysten befaßt. Wiewohl *v. Szily* auch im allgemeinen die Mikrophthalmie behandelt und auch daraufbezügliche reichhaltige Literatureinblicke gibt, so ist seine Arbeit doch im speziellen auf die Erforschung der Kolobome gerichtet, die wohl in ihrer Auswirkung oft einen Mikrophthalmus in Gefolgschaft haben. Die zahlreichen dort behandelten Fälle sind aus diesem Grund hauptsächlich erst bei der Frage nach den Entstehungsursachen von Wichtigkeit.

Als wesentlich ist noch der von *Wecker* behandelte Fall von Anophthalmus mit kongenitaler Cystenbildung in den unteren Augenlidern zu erwähnen, der wiederum zeigt, daß sich das Integument oder die Lidbindehaut integrierend an der Mißbildung beteiligt hat. Schließlich muß noch der von *Wiegels* beschriebene Fall angeführt werden, der ein in allen Dimensionen zurückgebliebenes Auge darstellt, welches ein Kolobom der Chorioidea und Retina, ferner eine starkentwickelte Arteria hyaloidea persistenz und als ganz besonderen Befund statt des Glaskörpers typisches Fettgewebe aufweist.

Die hier ziemlich zusammenhanglose Aufzählung der Bearbeitungen des Microphthalmus congenitus wird durch die Frage nach der Entstehungsursache ihre Orientierung erfahren. Vorerst aber seien meine eigenen Untersuchungen an einem kongenital blinden Fohlen ausgeführt.

Eigene Untersuchung.

a) Makroskopischer Befund.

Das Fohlen, von dem das Untersuchungsmaterial stammt, wurde ungefähr 48 Stunden alt von der Reichswehr dem Anatomischen Institut zugewiesen. Angeblich hat es die Nahrung verweigert. Zur näheren Untersuchung stand mir das in Formol gehärtete Gehirn und der in Alkohol konservierte Schädel zur Verfügung.

Der Schädel im allgemeinen ist mit Ausnahme der beiden Augengegenden von normalem Aussehen. An diesem weisen die Veränderungen beiderseits oftmals so gleichartige Verhältnisse auf, daß es sich makroskopisch erübrigt, jede Seite für sich gesondert zu behandeln. Der Orbitalring ist kräftig entwickelt. Die Augenlider sind in ihren inneren Winkelpartien sehr stark nach innen gerollt. Nur die oberen Augenlider zeigen in ihren lateralen Abschnitten einige Wimperhaare, während diese an den von der Inversion besonders betroffenen unteren Augenlidern jeweils fehlen. Die eingerollten Augenlider zeigen äußerlich eine Lidspaltenöffnung von 6 mm Breite. Zieht man sie kräftig auseinander, so erweitert sich diese Spalte auf 21 mm. Der Lidsack ist nach oben wie unten gut ausgebildet und gleichmäßig mit Conjunctiva ausgekleidet. Das 3. Augenlid ist jederseits vorhanden. Dessen mikroskopische Untersuchung zeigt einen hyalinen Knorpel, um den sich zahlreiche Drüsenpakete mit Fett, Bindegewebe und ziemlich starken Blutgefäßen herumordnen. Die Tränencarunkeln sind nicht auffindbar. Nachdem die Augenlider, die einen normalen mikroskopischen Befund aufweisen, mit der

allgemeinen Decke wegpräpariert sind, läßt sich das Augenrudiment nach Lage und Größe weit in die Orbita zurückverlagert erkennen (Abb. 1). Der Orbitalring selbst mißt im Querdurchmesser 26 und im Höhendurchmesser 22 mm.

Die herauspräparierten Bulbi sind haselnußgroße, allseitig runde Gebilde, die in reichlich Fett und in die kräftig entwickelte Augenmuskulatur eingelassen

Abb. 1. Linker Bulbus in situ nach Entfernung der Haut und der Augenlider.

sind. Für sie ergeben sich als Breitendurchmesser 18 mm, als Höhendurchmesser 17,5 mm und als Durchmesser im Verlaufe der Augenachse gemessen eine Länge von 17 mm. An Stelle der Cornea befindet sich ein weißlicher, gleichmäßig starker

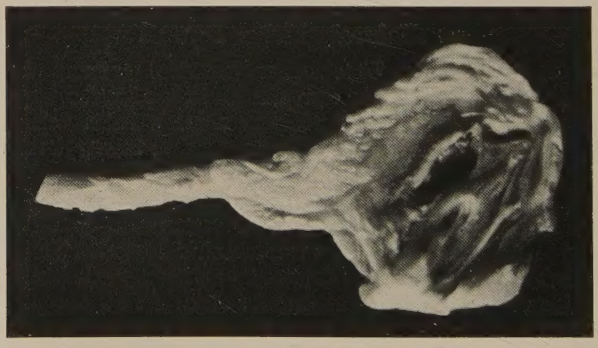

Abb. 2. Meridianschnitt in der Ebene der Augenachse durch den linken Bulbus. Vergr. 1 : 2.

Überzug bindegewebiger Natur, der sich durch einen scharf markierten Ring (Corneoscleralwulst?) gegenüber der Umgebung absetzt. Der untere Kreisbogen dieses Ringes ist von einem wechselnd (zwischen 2 und 5 mm) breiten Pigmentstreifen umsäumt, der sich nach der oberen Bulbushälfte zu ziemlich rasch verliert, so daß die sonst am Pferdeauge gewohnte Pigmentation rings um den Corneoscleralring nur teilweise, und zwar in der unteren Hälfte vorhanden ist. Die Augen-

muskeln sind mit der Sclera verwachsen, die wiederum gleichförmig ohne irgendwelche Andeutung einer Spaltbildung den Bulbus umkleidet. Der Nervus opticus ist stark atrophisch und pflanzt sich als ein durchschnittlich 2 mm dicker, rundlicher Strang in den Bulbus ein (Abb. 2).

Die Sehnerven lassen sich bis zu ihrer Kreuzung (Chiasma) unverändert verfolgen. Die Tractus legen sich gleichmäßig an das Tuber cinerium an und verlaufen ohne Störung über die Pedunculi cerebri (Abb. 3 und 4). Die Gehirnbasis zeigt nur hinsichtlich der Tractus optici offensichtliche Veränderungen. Dieselben stellen hellweiße Stränge dar, die beiderseits gleich stark 1,8 mm in der Breite messen. Die normalen Tractus

Abb. 3. Gehirnschenkel, Tuber cinerium und die atrophischen Tracti optici. (Ventralansicht.)



Abb. 4. Normales Chiasma, Tracti optici, Tuber cinerium und Gehirnschenkel von einem neugeborenen Fohlen.

Abb. 5. Normales Vierhügel- und Sehhügelgebiet des Gehirnes eines neugeborenen Fohlens. Natürl. Größe.

Abb. 6. Atrophisches Vierhügel- und Sehhügelgebiet des beschriebenen Falles. Natürl. Größe.

bei einem neugeborenen Fohlen, das zum Vergleich herangezogen wurde, sind 5,3 mm breit.

Der Thalamus opticus zeigt gegenüber dem normalen Vergleichsobjekt makroskopisch keine Unterschiede (Abb. 5 und 6). Die Tuberculi thalam. nas. und lat. sind deutlich erkennbar. Das Corpus pineale ist gut ausgebildet. Der laterale Kniehöcker ist verkleinert im Gegensatz zum Corp. gen. med., das sich gut ausgebildet und auch in normaler Lage vorfindet. Von dem Vierhügel sind die nasalen Höcker merklich verkleinert; die caudalen sind normal entwickelt und erscheinen deshalb nach rückwärts etwas ausgebaucht. Schätzungsweise mag der Schwund der nasalen Zweihügel gegenüber dem normalen Vergleichsobjekt ein Viertel des Rauminhaltes betragen. Die Abgrenzung gegenüber den caudalen Zweihügeln wie gegenüber dem Thalamus opticus, sowie der Verlauf des Sulcus medianus ist gut ausgebildet. Der Tractus opticus ist vom Chiasma ausgehend, wie bereits erwähnt, auffallend atrophisch, so daß er kaum halb so breit erscheint wie ein normaler. Gegen das Corp. gen. lat. hin wird er nun merklich stärker und erreicht dort fast die normale Fülle, so daß die Degenerationserscheinungen

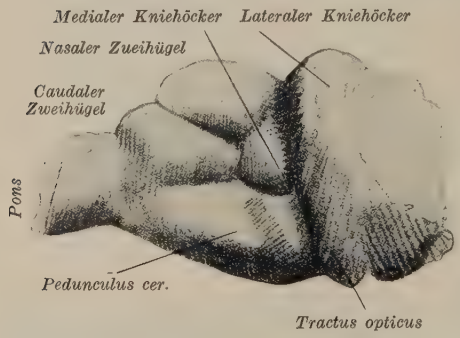

Abb. 7. Seitenansicht des Gehirnstammes eines normalen neugeborenen Fohlens. Ungefähr $1^1/_3$ natürl. Größe.

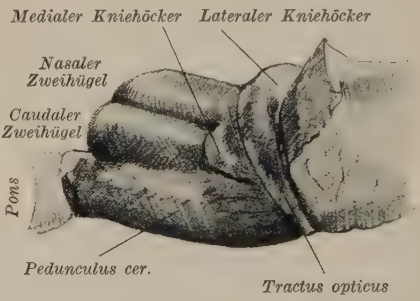

Abb. 8. Dasselbe wie Abb. 7 an dem Gehirn des beschriebenen Falles. Natürl. Größe.

des Tractus opticus, vom Chiasma ausgehend, zentralwärts abnehmen (Abb. 7 und 8). Das Corpus mamillare wie die Pedunculi cerebri zeigen keinerlei Veränderungen. Der Ursprung des Nervus oculomotorius ist vorhanden. Besonders möchte ich erwähnen, daß die Veränderungen auf beiden Seiten ganz die gleichen sind.

Das Gewicht des anormalen Gehirns beträgt 356 g, das des normalen 373 g.

b) Mikroskopische Untersuchung der Augenrudimente.

Rechtes Auge. Ein senkrechter Meridianschnitt in der Vorderfläche des Bulbus zeigt folgende Struktur: Der schon makroskopisch erkennbare Pigmentstreifen zeigt mikroskopisch ein Epithel nach Art des Conjunctivaepithels im Fornix conjunctivae. Es ist mehrschichtig und faltig angeordnet, so daß der Eindruck von Drüsen erweckt wird; jedoch enthält es keine Becherzellen und ist pigmentiert. Die Propria bildet Papillen, und als besonders eigenartig ist hier nun der Befund von Haarbälgen und Talgdrüsenpaketen zu erwähnen. Die Talgdrüsen liegen als geordnete Pakete den Haarbälgen an. Dieser conjunctivale Abschnitt geht nun zentralwärts, wo normaliter sich die Cornea befindet, in Gewebszüge über, die fast nur bindegewebiger Natur und an ihrer Oberfläche verschiedentlich von

Epithelresten überdeckt sind. Der Übergang von den Conjunctivalfalten zu den zentralwärts liegenden abgeflachten Gewebspartien erfolgt plötzlich. Die eben beschriebenen Bindegewebszüge stehen mit der Sclera in Beziehung und werden nach dem Augeninnern zu von den noch zu beschreibenden Knorpeleinlagerungen begrenzt. Dorsal in der Schnittrichtung nach oben beginnen dann plötzlich wieder Conjunctivalfalten, die hier aber pigmentfrei sind und keinerlei Haare und Talgdrüsen aufweisen. Eine *Cornea* mit mehrschichtigem Plattenepithel, Stratum proprium und Endothel findet sich demzufolge nicht.

Die Sclera umkleidet in wechselnder Dicke teilweise den Bulbus (s. Abb. 9). In der dorsalen Bulbushälfte ist sie am dicksten und wird von kräftigen Zügen

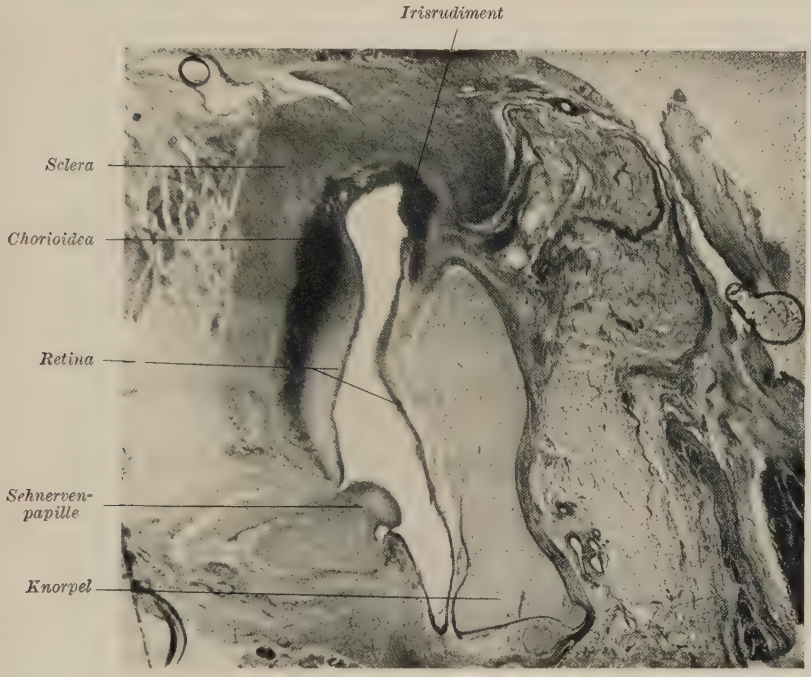

Abb. 9. Längsschnitt durch den rechten Bulbus in der Höhe des Sehnerveneintritts. Vergr. ca. 1 : 8.

straffen Bindegewebes mit Einlagerungen von zarten Pigmentstreifen gebildet. Sie verläuft kontinuierlich vom Sehnerveneintritt nach allen Richtungen bis zur vorderen Augenhälfte, wo nun plötzlich lockere Bindegewebszüge und hyaline Knorpeleinlagerungen auftreten. Letztere erstrecken sich nun als eine Knorpelplatte und mehrere Knorpelinseln dorsoventral in dem Raum, der normaliter von der Linse und der vorderen Augenkammer in Anspruch genommen wird. Diese Knorpeleinlagerungen verlaufen in einem an der dicksten Stelle ungefähr 2 mm breiten Streifen (s. Abb. 2) von oben nach unten leistenartig durch die ganze vordere Bulbushälfte. Oben und unten grenzen sie an die durch sie unterbrochene Sclera. Nach vorn zu sind sie von reichlichen Lagern lockeren Bindegewebes umgeben. Von dem Augeninnenraum trennt sie, abgesehen von dem Retinastreifen, eine schmale Bindegewebslage, in der ein Streifen glatter Musku-

latur verläuft. Im dorsalen Verlauf der Sclera finden sich kleine verstreute Einlagerungen von serösen Drüsen, deren Ursprung vermutlich den Tränendrüsen zuzurechnen ist.

Die der Scleralschicht aufliegende *Chorioidea* zieht stark pigmentiert vom Sehnerveneintritt in der dorsalen Bulbushälfte bis zu den vorhin erwähnten Knorpeleinlagerungen. In der ventralen Bulbushälfte sind nach der Eintrittsstelle des Sehnerven spärliche Ansätze einer Aderhaut zu bemerken, die sich aber bald verlieren. Verfolgt man die Schnittserie weiter, so zeigt sich, daß die Chorioidea nur im Bereich der senkrechten Meridianebene der Augenachsenrichtung sistiert, in den medialen und lateralen Partien auf den Schnitten sich wieder zum vollständigen Ring schließt.

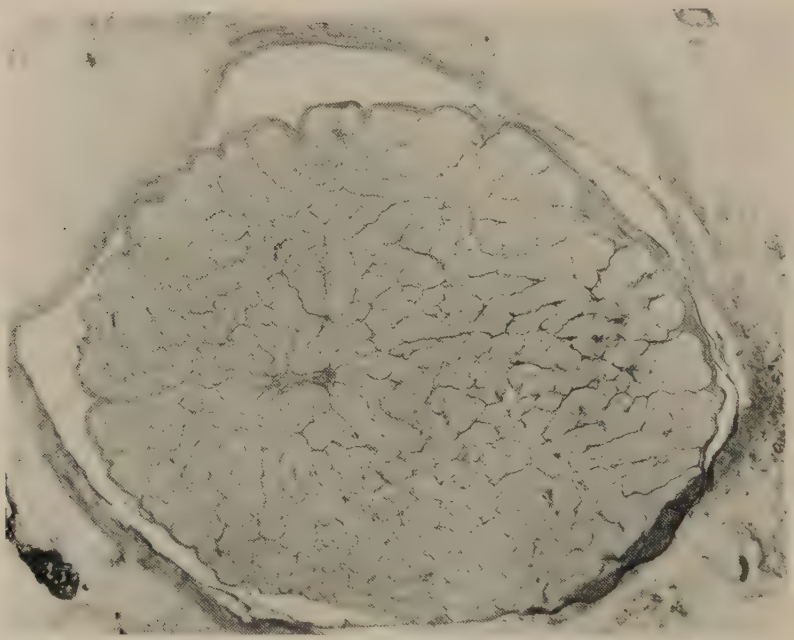

Abb. 10. Sehnervenquerschnitt eines normalen neugeborenen Fohlens. Vergr. 1:20.

Die *Iris* ist rudimentär vorhanden. Das Pigmentepithel der Retina legt sich den Faltungen des Rudimentes eng an. Die Substantia propria jener Falten wird von unregelmäßigen fibrillären Zügen gebildet, welchen zahlreiche stark verästelte pigmentierte Bindegewebszellen vom Charakter der Lamina fusca eingelagert sind. Ein Corpus ciliare läßt sich nicht nachweisen.

Die *Retina* kleidet, wenn auch zum Teil in Falten gelegt und etwas abgehoben, den durch die Knorpeleinlagerungen stark deformierten Augeninnenraum vollständig aus. In den dorsalen Partien liegt sie der dort befindlichen Chorioidea auf; im ventralen Abschnitt, wo die Chorioidea fehlt, hat sie die Scleralschicht als Unterlage. Mit der Knorpelplatte der vorderen Augenpartie ist sie durch gefäßführendes Bindegewebe verbunden. In demselben sind glatte Muskelzüge bemerkbar, die vermutlich Ausstrahlungen der Iris sind. An der Retina kann man an den meisten Stellen die Nervenfaserschicht, die innere Körnerschicht,

die äußere retikulierte Schicht, die äußere Körnerschicht und die Stäbchen- und Zäpfchenschicht, sofern sie senkrecht getroffen ist, unterscheiden. Stellenweise ist auch die äußerste Lage, das Pigmentepithel mit seinen polygonalen stark pigmentierten Zellen gut sichtbar. Größtenteils liegt in der dorsalen Bulbushälfte nur mehr Retinapigmentepithel als Auskleidung an. Die *Linse* fehlt vollständig. An den *Glaskörper* erinnert das sich stellenweise in geringer Menge vorfindende Gerinnsel.

Die *Papilla nervi optici* ragt zapfenartig in den Augeninnenraum und ist hier von einer einheitlichen körnigen Schicht der Retina überzogen. Vor Eintritt in den Bulbus läßt sich feststellen, daß der allseitig rundliche Sehnerv von Pial-, Arachnoidal- und Duralscheide gleichförmig umschlossen wird. Epidural verlaufen Gefäße. Die Arteria centralis retinae ist als schwaches kleines Gefäß vor-

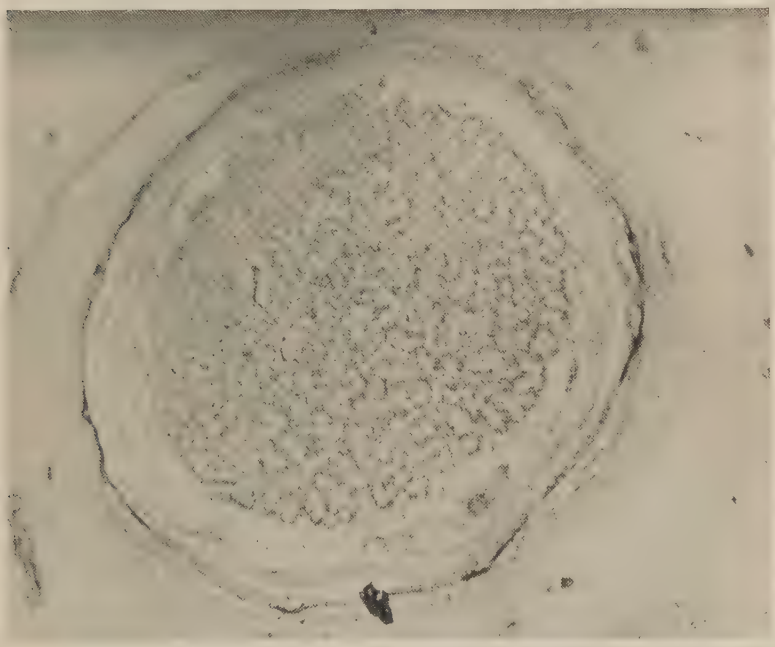

Abb. 11. Sehnervenquerschnitt eines veränderten Fohlens. Vergr. 1:50.

handen. Die Bindegewebssepten sind äußerst dünnwandig und zart, so daß im Querschnitt die einzelnen schwachen Nervenfaserbündel dicht zusammengedrängt erscheinen (s. Abb. 10 und 11).

Linkes Auge. Im wesentlichen sind die Erscheinungen am linken Auge ähnlich denjenigen am rechten Auge (s. Abb. 12). An der vorderen Bulbusfläche finden sich ebenfalls jene pigmentierten Conjunctivafalten und ebenso in ihnen wieder Haare mit Talgdrüsen. Im senkrechten Meridianschnitt geht zentralwärts das gefaltete Pigmentepithel in ein eben verlaufendes einschichtiges Cylinderepithel über, das kontinuierlich, ohne wie beim rechten Auge zerstört zu sein, einem reichlichen lockeren Bindegewebspolster aufliegt. In einem deutlichen Absatz erfolgt plötzlich dorsal der Übergang zu einem Streifen von mehrschichtigem

Plattenepithel, der aber weiter peripher wieder einschichtig und dann zum welligen Conjunctivaepithel wird. Von einer *Cornea* mit normalen Schichten ist auch hier nicht zu sprechen, da dieselbe durch obige Schichten ersetzt wird.

Die *Sclera* verhält sich wie am rechten Auge und wird in der vorderen Augenpartie ebenfalls durch Knorpeleinlagerungen unterbrochen. Letztere bilden eine große Knorpelplatte und mehrere kleine Knorpelinseln. Die Knorpeleinlagerungen sind hier jedoch stärker entwickelt und drängen sich in der unteren Bulbushälfte

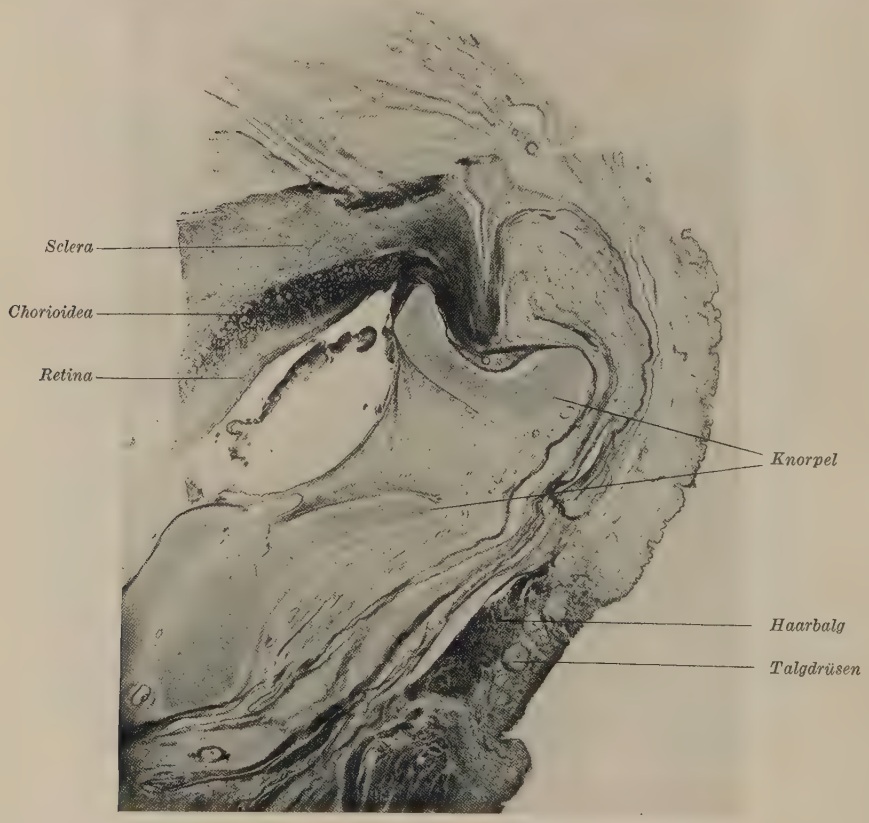

Abb. 12. Linkes Auge, vordere Bulbushälfte. Meridianschnitt in der Richtung der Augenachse. Vergr. ca. 1:8.

fast bis zum Sehnerveneintritt vor. Die *Chorioidea* bildet einen breiten vakuolisierten Streifen, ist aber in der unteren Bulbushälfte durch die Knorpeleinlagerungen verdrängt. Stellenweise greift die Chorioidea mit Teilen der Sclera in die Knorpelfalten ein.

Das *Iris*-Rudiment bildet ein Faltenkonvolut, das durch eine Knorpelspange zusammengedrängt wird. Die *Retina* ist hier besser erhalten, und kleidet den Augeninnenraum wiederum vollständig aus. Allerdings ist sie stark abgelöst und drängt sich in zahlreichen Faltungen nach dem Augeninnenraum zusammen.

Von einer *Linse* ist ebenfalls nichts nachzuweisen. Statt des *Glaskörpers* findet sich wiederum Gerinnsel. Der stark geschwundene Sehnerv drängt sich ebenfalls knopfartig in den Augeninnenraum vor (s. Abb. 13). An der Stelle, wo sich der Sehnerv durch die Sclera schiebt und so die Lamina cribrosa gebildet wird, nimmt der Sehnerv noch einen von unten kommenden Nervenzug auf und bildet mit ihm nun die Papille.

Abb. 13. Sehnerveneintritt des linken Bulbus. Vergr. 1:12.

Entstehungsursachen des Microphthalmus congenitus.

v. Szily teilt die Mißbildungen in idiogene und peristatisch bedingte ein. Bei der großen Verschiedenheit der Anschauungen über die Entstehung der Augenmißbildungen kann man dieser Einteilung zustimmen, wenn man als idiogene Mißbildungen jene anerkennt, die durch den im Keimplasma innewohnenden gehemmten oder übersteigerten Bildungstrieb verursacht sind, und so auch erblich sein können, und als peristatisch bedingte, jene durch äußere Einflüsse erzeugten Mißbildungen betrachtet. Als idiogene Mißbildung ist demzufolge beispielsweise die

Persistenz der fetalen Augenspalte zu bezeichnen, während man andererseits eine durch intrauterine Entzündung erzeugte Augenmißbildung zu den peristatisch bedingten zählen muß. *v. Graefe* trennt ebenfalls als Entstehungsursache des Mikrophthalmus die gehemmte Entwicklung von den Erkrankungen während des Fetallebens.

Vorerst seien kurz die Meinungen von Autoren wiedergegeben, die den Microphthalmus congenitus im allgemeinen oder für die von ihnen speziell bearbeiteten Fälle als eine peristatisch bedingte Mißbildung erachten. *v. Monakow* nimmt Entzündungsprozesse, die Druckbildungen und dadurch Ernährungsstörungen erzeugen, als Entstehungsursache an. *Samelsohn* unternimmt bezüglich der Genese angeborener Mißbildungen, speziell des Mikrophthalmus Versuche mit Impftuberkulose an der Iris. *Giulini* erklärt bei einem Hund eine Geschwulst von Lymphangioma contagiosum intrauterinum als die Entstehungsursache des Mikrophthalmus. *Hilbert* tritt für intrauterine Entzündungsprozesse als alleinige Entstehungsursache des Anophthalmus ein. Er erwähnt auch die Blenorrhoea neonatorum als einen für die Ursachen wichtigen Prozeß, ohne daß er sich erklären kann, wie die Erreger in den Uterus kommen können.

Bach lehnt wie *Dötsch* für seinen Fall die Entzündung als Entstehungsursache ab und führt als besonderen Vertreter der Entzündungstheorie *Deutschmann* an. Weiterhin zitiert er *Tartuferi*, der eine intrauterine Keratitis als Entstehungsursache annimmt.

Arndt stellt die These auf, daß jeder atrophische Zustand das Resultat von Ernährungsstörungen sei, eine Erklärungsweise, die bei der Kenntnis der allgemeinen Wechselbeziehungen der Entwicklungsvorgänge zum mindesten nicht als primär betrachtet werden kann. *Moeli* zieht ebenfalls Veränderungen an den Gefäßen besonders in Erwägung. Für die von ihm beschriebenen Sehnervenatrophien räumt *Fuchs* den Störungen der Lymphströme eine weit größere Bedeutung ein als der Behinderung der Blutzufuhr.

In einem Fall beim Menschen, bei dem sich speziell ausgedehnte Veränderungen der Cornea zeigten, glaubt *Bernheimer* besonders schädigenden Einfluß von Amnionsträngen erwiesen zu haben. An diese Theorie lehnt sich auch *Keil* bei der Genese der oben ausführlicher erwähnten Fälle beim Pferd an. Das dort beschriebene keratokonusähnliche Gebilde, die sonst erwähnten Veränderungen der Cornea, dann das Eindringen von fremden Geweben aus den vorderen Augenpartien nach dem Augeninnern werden dadurch zu erklären versucht, daß entweder die Amnionskappe zu eng war oder daß amniotische Stränge schädigend auf die Augenanlagen eingewirkt haben.

Das peristatische Bedingtsein von Augenmißbildungen ist nach *v. Szily* durch Bestrahlungsversuche und durch Verfütterung von Naphthalin an Muttertieren untersucht worden, die aber für die Erklärung

der Entstehung des Mikrophthalmus keine wesentliche Bedeutung haben, da die erzeugten Veränderungen sehr geringgradig waren. Wichtig erscheinen mir die Versuche über die Wirkung von Cytotoxinen, d. h. von Giften, die durch Immunisierung mit Körperzellen gewonnen wurden (*v. Szily*, *R. Pick*, *Guyer* und *Smith*). Besonders interessant sind in dieser Hinsicht die Wirkungen der Lentotoxine von *Roemer*. Die Mannigfaltigkeit der Versuchsanordnung fordert jedoch eher zu einer Nachprüfung auf, als daß man aus den Versuchen selbst Schlüsse für die Genese des Mikrophthalmus ziehen könnte.

Kundrat ist der Meinung, daß die Mikrophthalmie keine einfache Mißbildung des Auges ist, sondern in den meisten Fällen durch eine Entwicklungshemmung des Kleinhirns bedingt sei.

Gerade die letzterwähnten Gedankengänge bewegen sich nun auf der Grenze, die Mißbildungen als idiogene oder peristatisch bedingte zu erklären, weisen sie doch auf Korrelationen hin, die nicht mehr eindeutig die dem Gewebe innewohnenden Formungstendenzen von den von außen her auf sie einwirkenden Kräften trennen lassen. In letzten Konsequenzen wird sich demzufolge die Zweiteilung von idiogenen und peristatisch bedingten Mißbildungen nicht immer durchführen lassen.

Wenn wir nun die Frage der Entstehungsursachen des Microphthalmus congenitus auf die idiogenen Momente hin untersuchen, so treten uns zwei gesonderte Anschauungen gegenüber, die einerseits durch die Mesodermtheorie, andererseits durch die Ektodermtheorie vertreten sind.

Die meisten Anschauungen über Entstehungsursachen des Mikrophthalmus stehen in Beziehung mit der Frage nach der Kolobomgenese, und in Fällen, wo keine Beziehungen zu Spaltbildungen aufzuweisen sind, wird zumeist der Mikrophthalmus in seiner Genese mit bestehenden oder auch nur vermuteten Orbitopalpebralcysten (*Manz*) in Beziehung gebracht. *v. Hippel* beschränkt sich in seinem Sammelreferat über kongenitale Augenmißbildungen fast ausschließlich darauf, die Entstehungsursachen des Mikrophthalmus mit denen der Kolobome zu identifizieren, und aus seiner wie aus den neueren Arbeiten von *v. Szily* wird der Wunsch laut, noch weitere Fälle zu untersuchen, um in den äußerst verwickelten Fragenkomplex einige Orientierungen zu bringen. Die Anhänger der Mesodermtheorie finden in dem Verhalten des Bindegewebes zwischen den Spalträndern der sekundären Augenblase die primäre Entstehungsursache. Die Anhänger der Ektodermtheorie, besonders *v. Szily*, behaupten, daß die Mißbildung nicht sekundär durch das Verhalten des Bindegewebes, sondern vielmehr primär durch einen der ektodermalen Anlage innewohnenden abnormen Bildungstrieb bedingt sei. *Dötsch* und *Fleischer* führen die Entstehung des Mikrophthalmus allein auf die Persistenz der die Augenspalte im fetalen Leben ausfüllenden Mesoderm-

leiste zurück, die den Schluß der Augenspalte verhindert oder vergrößert haben soll.

In meinem Fall haben sich nun keinerlei Anhaltspunkte ergeben, daß die Mikrophthalmen in irgendeinen Zusammenhang mit Kolobombildungen zu bringen wären. Nirgends sind irgendwelche Trennungen und evidente Einsenkungen von außen her in die beschriebenen Schichten aufzufinden. Besonders der Befund einer einheitlichen Retinalausgleichung, ohne daß sich irgendwelche mesodermalen Elemente nach dem Augeninnern zu erstrecken und so den Schluß der sekundären Augenblase verhindert hätten, verneint irgendwelche Zusammenhänge mit Spaltbildungen. Demzufolge reichen für den vorliegenden Fall die durch oben erwähnte Autoren gegebenen Erklärungsversuche nicht aus.

Gerade hier halte ich es für geboten, daß man für die Entstehung des Mikrophthalmus als hauptbedingendes Moment an irgendwelche Anomalien bei Entstehung der Linse denken muß. *Bach* behandelt zwar mehr die Pathogenese der Orbitalcysten, führt aber bei den von ihm beschriebenen Fällen als ursächliches Moment für die Entstehung, selbst bei Störung des Verschlusses der fetalen Augenspalte, Anomalien in der Bildung der Linse an. *Becker* behauptet von seinem Fall, daß jegliche Anlage einer Linse unterblieben ist und so der von ihm geschilderte Mikrophthalmus zustande kam.

Helmholtz lenkt in erster Linie auch das Augenmerk auf die Linsenbildung. Er nimmt als Ursache für seinen Fall an, daß die Linsenbildung an einer anormalen Stelle erfolgt sei, daß dadurch die Einstülpung der primitiven Augenblase nicht erfolgt und in diesem Zusammenhang auch die Linsenentwicklung sistiert sei. Der letztausgesprochenen These wird wohl am besten durch *Bonnet* und *Spemann* widersprochen, die ausführen, daß die Umwandlung der Augenblase in den Augenbecher sich unabhängig von der Linsenbildung vollzieht und auch in Fällen stattfindet, wo dieselbe unterblieben ist. Es kann somit auch in meinem Falle vertreten werden, daß trotz des Fehlens einer Linsenentwicklung sich die primäre Augenblase eingestülpt hat und sekundär verändert wurde.

Es ist auf alle Fälle klar, daß die Entstehung des Microphthalmus congenitus nicht einheitlich erklärt werden kann. In meinem Fall nun eine intrauterine Entzündung als die Entstehungsursache anzunehmen, findet kaum irgendwelche Begründung. Das Pigmentepithel liegt allseitig ohne irgendwelche Ablösung oder Bindegewebszuwucherung der Chorioidia auf, wie überhaupt im allgemeinen die Tektonik der Mißbildung nicht als regellos anzusprechen ist, sondern sie ist das Produkt einer Störung, die aber doch wieder nach gewissen Orientierungen verlaufen ist. Die erfolgte teilweise Ablösung kann ich nicht in Zusammenhang mit irgendwelchen exsudativen Prozessen bringen, sondern bin mehr der Meinung, daß dies durch den Glaskörperschwund (der vielleicht erst

durch die mikroskopische Vorbehandlung erfolgt sein kann) bedingt ist. Ich ersehe vielmehr daraus, daß die Retinalschicht der sekundären Augenblase nicht von dem Retinaepithel gestützt wird, sondern eher von dem Glaskörper getragen wird.

Ebenso kann kaum eine Ernährungsstörung als Ursache angenommen werden, da sich sonst alle Bestandteile in gleichem Zustand verkümmert erweisen müßten. Das gleiche gilt für die Annahme, daß der Mikrophthalmus durch eine Entwicklungshemmung des Gehirns bedingt sei, eine Mutmaßung, die von *v. Hippel* zumindest als unerwiesen erklärt wird. Zudem erweist sich in meinem Fall, daß die Veränderungen an dem Gehirn zentralwärts mehr und mehr abnehmen.

Nach der Beschreibung der Gewebe, die sich an Stelle der Cornea in meinem Falle vorfinden, erhält die Annahme *Keils*, daß die Amnionskappe zu eng war oder amniotische Stränge schädigend auf die Augenentwicklung gewirkt haben, für die vorliegenden Mikrophthalmen keine Begründung. *Keil* findet an Stelle der Cornea besonders hypertrophische Elemente (siehe das keratokonusähnliche Gebilde), die auch auf die rückwärts liegenden Augenpartien besonders schädigend einwirken. Da sich an dieser Stelle in meinem Falle Epithellagen ohne tiefgehende Veränderungen vorfinden, so unterscheidet sich mein Fall von denen *Keils*, die auch von Fohlen stammen.

Für Reste einer Orbitopalpebralcyste möchte der Befund von Haaren und Talgdrüsen in jener pigmentierten Schicht an der vorderen Bulbusüberkleidung sprechen, doch setze ich dies eher, da sich das Epithel jener Lage kontinuierlich in das der Conjunctiva fortsetzt, genetisch mit der fehlenden Tränencarunkel in Beziehung.

Wie weit sich vorliegender Fall von Kolobombildungen und somit auch genetisch von diesem unterscheidet, habe ich bereits dargelegt. Ich suche nun die Entstehungsursache im Mangel der Linsenbildung. Daß diese Störung nun durch bestimmte Toxine gegeben sein kann, halte ich nicht für erwiesen, wohl aber möglich. Der Augenbecher hat sich, aus der Anordnung der Retina gefolgert, eingestülpt. Da nun die Linsenbildung unterblieben ist, ist der Augeninnenraum vollständig auch in seinen vorderen Partien von Retina ausgekleidet, so daß sich selbst der Augenbecher in seiner Pupillarpartie weiter schließen konnte. Für die Entwicklung von Iris und Ciliarkörper bestanden keine weiteren Notwendigkeiten. Insofern bestehen zwischen dem von *Becker* beschriebenen Fall und dem meinen bestimmte Analogien. Da die Linsenbildung unterblieben ist, konnte sich auch keine vordere Augenkammer und ebenfalls keine differenzierte Hornhaut entwickeln. Dem embryonalen Bindegewebe, welches den Augenbecher einhüllt und normaliter zwecks Bildung der Lamina propria der Cornea zwischen Linsenepithel und Hornhautepithel eindringt, ist nun die Möglichkeit gegeben, in den noch freien

Partien des vorderen Auges sich auszudehnen. Jedenfalls bin ich der Meinung, daß die hyalinen Knorpeleinlagerungen in den vorderen Bulbuspartien aus der eben genannten Mesenchymschicht entstanden sind. Wie weit es durch Lage und Druckverhältnisse gerade zur Bildung von Knorpel kam, möchte ich nicht entscheiden.

Spemann fand bei Untersuchungen an Amphibienlarven, daß sich, wie schon erwähnt, die Augenblase wohl in den Augenbecher umwandelt, selbst wenn sie die Epidermis nicht erreicht hat. Bleibt die Augenblase nun in der Tiefe liegen, so tritt an der Epidermis keine Spur einer Linsenwucherung auf. Andererseits erweist *Speemann*, daß der Augenbecher die Fähigkeit hat, Epidermiszellen, welche sonst nie eine Linse bilden würden, durch Einwirkung irgendwelcher Art zur Linsenbildung zu veranlassen. Es ist demzufolge ein auslösender Einfluß des Augenbechers auf die Epidermis anzunehmen. Wenn gleich die Frage, ob sich die Linse abhängig oder unabhängig vom Augenbecher entwickelt, noch nicht durchaus klar ist (*Spemann, v. Ubisch*), so läßt sich in meinem Falle doch der Gedanke nicht vollständig ausschalten, daß die Korrelation zwischen Augenbecher und Epidermis irgendwelche Störung erfahren hat. Es muß in Erwägung gezogen werden, daß durch Wachstumshemmung des Augenbechers oder durch eine sich bereits vorfindende Mesodermschicht die Wechselbeziehungen zwischen Augenbecher und Epidermis beeinträchtigt wurden und so auch keine Linse entstehen konnte.

Meiner Ansicht nach ist die Schlußfolgerung berechtigt, daß im vorliegenden Falle ein Mikrophthalmus gegeben ist, dessen Entstehung auf dem Mangel einer Linsenentwicklung beruht.

Zum Schlusse meiner Arbeit sei Herrn Geheimrat Professor Dr. *Stoß* für die gütige Überweisung des Themas und des Materials sowie Herrn Konservator Dr. *Demeter* für seine Unterstützung, besonders bei der Fertigung der photographischen Aufnahmen ergebenst gedankt.

Literaturverzeichnis.

Andersen, C. W., Kongenitale Opticusatrophie bei Kälbern. Arch. f. wiss. u. prakt. Tierheilk. **42**. — *Anton, G.*, Über angeborene Erkrankungen des Zentralnervensystms. Wien 1890. — *Bach*, Die Gefäße des Sehnerven und der Netzhaut beim Pferd. Arch. f. Augenheilk. **62**. 1909. — *Bach*, Pathologisch-anatomische Studien über verschiedene Mißbildungen des Auges. v. Graefes Arch. f. Ophth. **45**, sowie Zeitschr. f. Augenheilk. **6**. 1901. — *Bayer*, Augenheilkunde. Wien und Leipzig 1914. — *Bechterew, W. von*, Die Leitungsbahnen im Gehirn und Rückenmark. — *Becker*, Ein Fall von Microphthalmus cong. unilateralis nebst einigen Bemerkungen über die vermutliche Ätiologie und Entwicklungsgeschichte desselben. Arch. f. Ophthalmol. **34**. — *Becker*, Experimentell-anatomische Studien über die durch den Mangel optischer Reize veranlaßten Entwicklungshemmungen im Occiptiallappen des Hundes und der Katze. Arch. f. Psych. **33**. 1900. — *Bernheimer*, Angeborenes totales Hornhautstaphylom mit Dermoidbildung. Arch. f. Augenheilk. **18**, 2. — *Bichet*, De microphthalmie con-

génitale. Lille 1891. — *Bonnet*, Lehrbuch der Entwicklungsgeschichte. Berlin 1920. — *Bradley*, The convolutions of the cerebrum of the horse. Journ. of Anatomy and Physiology **33**. — *Braunschweig*, Drei Wochen altes Kind mit doppelseitigem Mikrophthalmus. Münch. med. Wochenschr. **40**, Nr. 10. — *Brouwer, B.*, Über den Verlauf der Opticusfasern bei Säugetieren. Nederlandsch tijdschr. v. geneesk., 1. u. 2. Hälfte, 1924, Nr. 10, 11, S. 681. — *Cossy* et *Déjerine*, Recherches sur la dégénérescence des nerfs séparés de leurs centres trophiques. Journ. de Physiol. norm. et pathol., 2. Sér., T. II. 1875. — *Cramer, A.*, Beitrag zur Kenntnis der Opticuskreuzung im Chiasma und des Verhaltens der optischen Zentren bei einseitiger Bulbusatrophie. Anat. Hefte **10**. — *Darkewitsch, L.*, Über die sog. primären Opticuszentren und ihre Beziehung zur Großhirnrinde. Arch. f. Anat. u. Physiol. 1886. — *Dexler*, Beiträge zur Kenntnis des feineren Baues des Zentralnervensystems der Ungulutea. Morphol. Jahresber. **32**. 1904. — *Dexler*, Die Pathologie und pathologische Anatomie des Nervensystems und der Sinnesorgane der Haustiere. Ergebn. d. allg. Pathol. u. pathol. Anat. d. Menschen u. d. Tiere **7**. — *Dexler*, Untersuchungen über den Faserverlauf im Chiasma opticum des Pferdes und über binokuläres Sehen dieses Tieres. Arb. a. d. Inst. f. Anat. u. Physiol. d. Zentralnervensystems d. Wiener Universität. — *Donaggio*, Riv. speriment. di Freniatria bei *Biondi*. Neurol. Centralbl. **34**. — *Dornis*, Mißbildung der Augen bei einem Fohlen (Mikrophthalmus). Zeitschr. f. Veterinärk. **29**. — *Dötsch*, Anatomische Untersuchungen eines Falles von Mikrophthalmus. v. Graefes Arch. f. Ophth. **48**, 1. — *Duyse, van*, Elémente de teratologie de l'oeil. Encyclopédie française d'Ophthalm. par Lagrange et Valude **2**. 1905. — *Edinger, L.*, Einführung in die Lehre vom Bau und den Verrichtungen des Nervensystems. Leipzig 1912. — *Eichhorst*, Über Nervendegeneration und Nervenregeneration. Arch. f. pathol. Anat. **59**. 1874. — *Ellenberger*, Die Furchen der Gehirnoberfläche des Pferdes, der Wiederkäuer und des Schweines. Arch. f. prakt. u. wiss. Tierheilk. **18**. 1892 — *Ellenberger-Baum*, Vergleichende Anatomie der Haustiere. Berlin 1926. — *Ellenberger-Trautmann*, Grundriß der vergleichenden Histologie der Haustiere. — *Engelmann*, Über Degeneration von Nervenfasern. Pflügers Arch. f. d. ges. Physiol. **13**. 1876. — *Falchi*, Microphthalmus cong. Ann. di ottalmol. 1884. — *Fleischer*, Beitrag zur pathologischen Anatomie des Mikrophthalmus und Koloboms. v. Graefes Arch. f. Ophth. **68**. 1908. — *Fuchs, E.*, Die periphere Atrophie des Sehnerven. v. Graefes Arch. f. Ophth. **31**. — *Da Gama Pinto*, Microphthalmus cong. beim Kaninchen. Arch. f. Augenheilk. **12**, 1. — *Ganser*, Über die Anordnung der Sehnervenfasern. Arch. f. Psych. **13**. — *Ginsberg*, Beiträge zur pathologischen Anatomie des Mikrophthalmus mit Cystenbildung. v. Graefes Arch. f. Ophth. **46**. 1898. — *Giulini*, Anatomischer Befund eines doppelseitigen Microphthalm. cong. bei einem 4 Wochen alten Hund. Zeitschr. f. vgl. Augenheilk. **7**. — *Graefe, A. von*, Ophthalmoskopischer Befund bei einem Fall von Microphthalm. cong. mit Kolobom. Arch. f. Ophthalmol. **2**. 1855. — *Grolmann, von*, Über Mikrophthalmus und Cataracta cong. vascul. Arch. f. Ophthalmol. **35**, Abt. 3. — *Grützner*, Kritische Bemerkungen über die Anatomie des Chiasma opticum. Dtsch. med. Wochenschr. 1897, Nr. 1 und 2. — *Hebold*, Der Faserverlauf im Sehnerven. Neurol. Centralbl. 1891. — *Heinberg*, Congenital bilateral anophthalmos and polydactylism. Florida Med. Assoc. Journ. **12**. 1926. — *Helmholtz*, Mikrophthalmus. v. Graefes Arch. f. Ophth. **3**, 2. — *Henschen*, Über die Veränderungen der Sehbahn bei kongenitaler Augenatrophie. Klin. u. anat. Beiträge zur Pathol. d. Gehirns. Upsala 1894, III. Teil. — *Hertwig, O.*, Lehrbuch der Entwicklungsgeschichte. Jena 1915. — *Hess*, Zur Pathogenese des Mikrophthalmus. Arch. f. Ophthalmol. **34**. — *Hess*, Weitere Untersuchungen über angeborene Mißbildungen des Auges. Arch. f. Ophthalmol. **36**, Abt. 1. — *Hilbert*, Genuine Atrophie

der Nervi optici beim Hunde. — *Hilbert*, Ein Beitrag zur Genese des sog. Anophthalmus congenitus. Virchows Arch. f. pathol. Anat. u. Physiol. **127**. 1892. — *Hilbert*, Zwei Fälle angeborener Anomalien der Augen. Klin. Monatsbl. f. Augenheilk. **30**. — *Hippel, E. von*, Die Mißbildungen und angeborenen Fehler des Auges. Handbuch d. ges. Augenheilk. von Graefe-Sämisch, Bd. II, Abt. I. Leipzig 1908. — *Hippel, E. von*, Über das normale Auge des Neugeborenen. Arch. f. Ophthalmol. **45**. 1898. — *Hippel, E. von*, Pathologischer Befund am Auge des Neugeborenen. Daselbst. — *Hippel, E. von*, Mißbildungen des Auges in Schwalbe, Morphologie der Mißbildungen Bd. III, S. 2. — *His, W.*, Histogenese und Zusammenhang der Nervenelemente. Arch. f. Anat. u. Physiol., Anyt. Abt. 1890. — *Höderath*, Über Monophthalmus congenitus. Inaug.-Diss. Bonn 1871. — *D'Hollander, F.*, Recherches Anatomiques sur les Couches optiques. Arch. de biol. **32**, 2. 1922. — *Jakob*, Tierärztliche Augenheilkunde. Berlin 1920. — *Josephy, H.*, Über Anophthalmie beim Hühnchen. Sitzungsber. d. nat. Ges. Rostock **5**. 1913. — *Keil*, Rechtsseitiger Microphthalmus congenitus beim Kalbe. Arch. f. vgl. Ophth. **11**. — *Keil*, Doppelseitiges Teratom in den Augen eines Fohlens. Berlin. tierärztl. Wochenschr. **26**, Nr. 16. — *Keil*, Beitrag zur Pathogenese der Mißbildungen in Tieraugen. Berlin. tierärztl. Wochenschr. **26**, Nr. 35. — *Kleczkowski, T.*, Untersuchungen über die Entwicklung des Sehnerven. Arch. f. Ophthalmol. **85**. 1913. — *Koyanagi*, Embryologische Untersuchungen über die Genese des Augenkoloboms und des Mikrophthalmus mit Orbitalcyste. v. Graefes Arch. f. Ophth. **104**. 1921. — *Leonowa, O. von*, Beiträge zur Kenntnis der sekundären Veränderungen der prim. optischen Zentren und Bahnen in Fällen von kongenitaler Anophthalmie und Bulbusatrophie bei neugeborenen Kindern. Arch. f. Psych. **28**. — *Leonowa, O. von*, Sekundäre Veränderungen der primären optischen Zentren. Arch. f. Psych. **28**. — *Leonowa, O. von*, Über das Verhalten der Neuroblasten des Occipitallappens bei Anophthalmie und Bulbusatrophie und seine Beziehungen zum Sehakt. — *Löbl, Jos.*, Microphthalmus congenitus. — *Löwenstein*, Großhirnrinde der Ungulaten. Monatsschr. f. Psychiatrie u. Neurol. **18**. — *Lubosch*, Grundriß der wissenschaftlichen Anatomie. Leipzig 1925. — *Magnus*, Drei Fälle von Microphthalmus congenitus. — *Manz*, Zwei Fälle von Microphthalmus congenitus. v. Graefes Arch. f. Ophth. **26**, 1. — *Manz*, Mißbildungen des menschlichen Auges. Handbuch der Augenheilkunde Bd. II. — *Manz*, Das Auge der hirnlosen Mißgeburten. Virchows Arch. f. pathol. Anat. u. Physiol. **51**. 1870. — *Manz*, Ein Fall von Mißbildung am Auge (Coloboma palpebrae congenitum). Arch. f. Ophthalmol. **14**. 1868. — *Mayr*, Augenanomalie. Münch. tierärztl. Wochenschr. **54**. — *Michel*, Über Sehnervenkreuzung und Sehnervendegeneration. Festschrift, Würzburg 1887. — *Mildenberger*, Atrophische Zustände im Chiasma und Sehnerven. Arch. f. Psych. **30**. — *Modéer*, Ein Fall von doppelseitigem Microphth. congenit. Svenska Vet.-Tidskr.; zit. *Ellenberger-Schütz*, Jahresber. — *Moeli*, Veränderungen des Tractus und Nervus opticus bei Erkrankungen des Occipitalhirns. Arch. f. Psych. **22**. 1891. — *Monakow, von*, Experimentelle und pathologisch-anatomische Untersuchungen über die optischen Zentren und Bahnen. Arch. f. Psych. **14**, **16**, **20**, **23** und **24**. — *Munk*, Über die Funktion der Großhirnrinde. Ges. Mitteilungen 1890. — *Obersteiner*, Anleitung beim Studium des Baues der nervösen Zentralorgane. 1896. — *Probst*, Über den Verlauf der Sehnervenfasern und deren Endganglien im Zwischen- und Mittelhirn. Monatsschr. f. Psychiatrie u. Neurol. 1900 und Arch. f. Psych. **35**. 1902. — *Probst*, Pathologisch-anatomische und experimentelle Untersuchungen über die Anatomie und Physiologie des Sehhügels. Arch. f. Psych. **33**. — *Purtscher, O.*, Über Kreuzung und Atrophie der Nervi und Tracti optici. v. Graefes Arch. f. Ophth. **26**, 2. — *Rindfleisch*, Beitrag zur Entstehungsgeschichte der angeblichen Mißbildungen des Auges. Arch.

f. Ophthalmol. **37**, Abt. 3. — *Salffner, O.*, Angeborene Anomalie zweier Pferdebulbi. Arch. f. Augenheilk. **45**, 47. — *Samelsohn*, Zur Genese der angeborenen Mißbildungen des Auges, speziell des Microphthalmus congenitus. Centralbl. f. med. Wissensch. 1880. — *Schaffer*, Lehrbuch der Histologie und Histogenese. Leipzig 1922. — *Schiestl, E. O.*, Typische Funduskolobome im Rinderauge. Arch. f. wiss. u. prakt. Tierheilk. **53**. — *Schirmer*, Anatomischer Befund bei angeborener Sehnervenatrophie. Arch. f. Ophthalmol. **34**. — *Schleich*, Tieraugenheilkunde. Berlin 1922. — *Schulze*, Beitrag zur Lehre von den angeborenen Hirndefekten. Festschrift zur Feier des 500jährigen Bestehens der Ruperto-Carola, Heidelberg 1886. — *Seefelder*, Die angeborenen Anomalien und Mißbildungen des Auges. Lubarsch-Ostertag, Ergebn. **14**, Ergänzungsband 1910. — *Spemann, H.*, Über Korrelationen in der Entwicklung des Auges. Verhandl. d. anat. Gesellsch., Bonn 1901. — *Spemann, H.*, Zur Entwicklung des Wirbeltierauges. Zool. Jahrb., Abt. f. Zool. u. Physiol. **32**, 1—98. — *Spielmeyer*, Technik der mikroskopischen Untersuchungen des Nervensystems. Berlin 1924. — *Stilling, J.*, Untersuchungen über den Bau der optischen Zentralorgane. Kassel 1882. — *Szily, A. von*, Die Ontogenese der idiotypischen (erbbildlichen) Spaltbildungen des Auges, des Microphthalmus und der Orbitalcysten. Zeitschr. f. d. ges. Anat., Abt. 1: Zeitschr. f. Anat. u. Entwicklungsgesch. **74**. Daselbst sind seine weiteren Arbeiten angeführt. — *Treacher, Collins*, On Anophthalmus. The Royal London Ophthalmic Hospital Reports, Part. IV. 1887. — *Ubisch, von*, Linsenbildung bei Rana fusca trotz Entfernung des Augenbechermaterials. Verhandl. d. zool. Ges. **28**. — *Uhthoff*, Beitrag zur Sehnervenatrophie. Arch. f. Ophthalmol. **26**. — *Wecker*, Fall von Anophthalmus mit kongenitaler Cystenbildung in den unteren Augenlidern. Klin. Monatsbl. f. Augenheilk. **14**. 1876. — *Weigert*, Zur pathologischen Histologie des Neurogliafasergerüstes. Zentralbl. f. allg. Pathol. u. pathol. Anat. 1890. — *Weiss, L.* und *Ottinger*, Zur Ätiologie der angeborenen Mißbildungen des Auges. — *Wiegels*, Microphthalmus congenit. mit Fett im Glaskörper. v. Graefes Arch. f. Ophth. **50**, 2. — *Zeemann*, Das zentrale und periphere optische System bei einer kongenital blinden Katze. Arch. f. Ophthalmol. **91**.

Lebenslauf

Am 22. Juni 1903 bin ich als Sohn des damaligen Gymnasialturnlehrers Richard Baier in Neustadt a. d. H. geboren. Die Volksschule besuchte ich in Augsburg und während achteinhalb Jahren die dortige Kreis-Oberrealschule. Durch die Versetzung meines Vaters nach München trat ich hier in die Luitpold-Kreis-Oberrealschule ein, wo ich im Frühjahr 1922 das Reifezeugnis erlangte. Ab Sommer-Semester 1922 widmete ich mich dem Studium der Tierheilkunde an der Ludwig-Maximilians-Universität zu München und erhielt im Mai 1926 die Approbation als Tierarzt. Vom Sommer-Semester 1925 bis zum Winter-Semester 1926 war ich als Studierender der Medizin inskribiert. Am 1. November 1926 wurde mir die Assistentenstelle am Tieranatomischen Institut übertragen.